2023/08/31 18:34:52「B3 Nursing Selection⑧ 腎・泌尿器疾患.pdf」東京地方裁判所令和5年（ワ）第6275号　被告指定代理人岡田健斗
ＺＢ第３号証

Nursing Selection

8

腎・泌尿器疾患

監修◆東間　紘（前東京女子医科大学病院院長）
宝塚市立病院看護部

Gakken

3 男性生殖器の構造と機能

局所解剖

男性生殖器は精巣，精巣上体，精管，精嚢，射精管，前立腺，陰茎から構成される(図2-16)．精巣で生成された精子の通り道(精路)と考えればよい．正常の精巣と精巣上体は陰嚢内に収まっている．精管は精巣上体尾部に連続し，精巣動脈や静脈叢とともに精索を構成，上行して鼠径管内を通過したのち，骨盤腔内で血管系と分かれ下行する．膀胱後面から底部に向かい精管膨大部となり，精嚢と連結して射精管となる．そして前立腺を貫通し，尿道に開口する．男性生殖器は下部尿路と密接な関係がある．

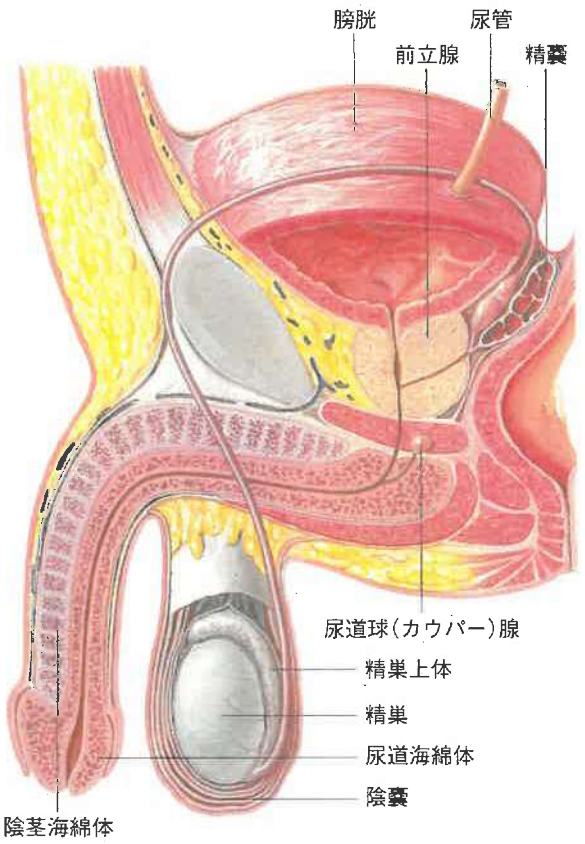

図2-16　男性生殖器の位置と周囲臓器

精巣の構造

精巣は陰嚢内に存在するが，もともと腹腔内にあった臓器で，出生時までに陰嚢内に下降する．したがって精巣の血管系は直接腹部の大血管とつながっている．男性は発生の段階で男性ホルモンの刺激により男性生殖器のもとになる器官(ウォルフ管)が分化し，女性のもとになる器官(ミューラー管)が退化する．

精巣の直径は4～5 cm，幅3 cmの弾力のある卵状の実質器官で，容易に触知することができる．精巣は白膜とよばれる線維性のしっかりした膜で包まれており，外側を精巣鞘膜，鞘膜腔で保護されている(図2-17)．

精巣内部は精巣中隔により200～300の小葉に分かれ，なかに曲精細管と間質組織がある．曲精細管内で精子が形成される．曲精細管は互いに吻合して両端は直精細管となり，精巣網を形成したのち，精巣輸出管となって白膜を貫通し，精巣上体頭部に入る．間質組織は間質細胞であるライディッヒ(Leydig)細胞，血管，神経などから構成される．精巣間質細胞から男性ホルモン(テストステロン)が分泌される．

精巣上体および精管の構造と機能

精巣で形成された精子は精巣上体，精管，射精管を経て尿道に放出される．精巣上体は精巣上部を覆うように存在する．12～20本の精巣輸出管は頭部で迂曲し1本の精巣上体となり，尾部で精管と連続する．精管は外径3 mm程度で壁が厚く，索状物として触知する．

精管は精索の中心として精巣動脈，精巣静脈叢とともに上行し，外鼠径輪から鼠径管を通過し，骨盤内で膀胱後面に向かい，膀胱底部で精

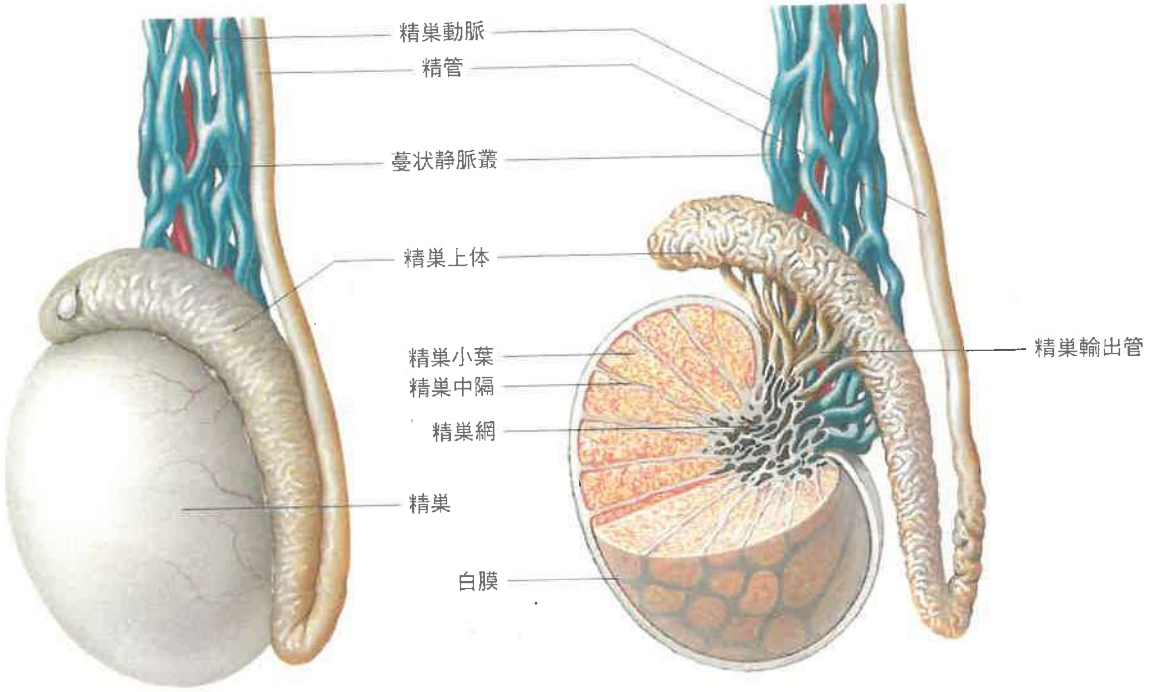

図 2-17　精巣の構造

管膨大部となり射精管に連続する．これらの管腔はいずれも絨毛上皮で覆われ，輪状平滑筋層があり，精子と精巣上体液を輸送する．

前立腺の構造

前立腺は膀胱の出口，膀胱頸部から後部尿道にかけて，尿道を輪状に取り囲むように存在する臓器である．クルミ状の形態をしており，健常者での重量は約16gである．

前立腺組織は解剖学的に3つの領域，内腺とよばれる尿道周囲をとりまく移行域(transition zone；TZ)，その外側の外腺とよばれる末梢域(peripheral zone；PZ)，膀胱側の中央域(central zone；CZ)に区分される．腺組織を線維性被膜が被い，被膜に接して神経血管束が両側を走行している．

前立腺は男性ホルモンの主要な標的器官であり，男性ホルモンの刺激により腫大する．加齢に伴う良性の前立腺肥大は内腺の腫大であり，前立腺がんは主に外腺から発生する．

前立腺組織は小腺様に分かれ，前立腺液を分泌し，尿道壁に開口している．前立腺液は精嚢液とともに精液の主要な成分であり，射精時に尿道に分泌されて精子を活性化する．

陰茎の構造

陰茎は陰茎亀頭，陰茎体，陰茎根からなる．通常，軟らかく下腹部にぶらさがっているが，勃起により硬直する．陰茎体腹側中央を尿道が縦走し，それを尿道海綿体が包み，背側に一対の陰茎海綿体が並列して存在する．それぞれの海綿体を白膜が覆い，全体をバック(Buck)筋膜(深陰茎筋膜)が取り囲んでいる(図 2-18)．

陰茎体は3本の海綿体により構成され，亀頭部は尿道海綿体の遠位端である(図 2-19)．勃起時の陰茎硬化は陰茎深動脈の関与により陰茎海綿体が担う．陰茎の動脈は内腸骨動脈から供給される．勃起中枢は仙髄(S_2～S_4)と間脳にあり，大脳皮質の制御を受けている．

男性生殖器の機能

男性生殖器の最も重要なはたらきは，妊孕性をもつことである．すなわち，精子をつくり，精子を移送，活性化させ，性交により女性の腟内に射精する．以下にその機序を述べる．

いが，病期が進むにつれて制がん期間は短縮し，一般的に内分泌療法の5年生存率は病期A，B80～90％，C50～60％，D30～40％である．これは前述のように，内分泌療法により当初は90％以上の症例において制がん効果がみられるが，その後ほとんどが内分泌療法に不応性となり，がんが再増殖し，再燃がんとなるためである．

内分泌療法の第一選択である去勢療法後の再燃に対してはステロイド薬やエストロゲン薬の投与によりある程度改善がみられるが，これらの薬物にも不応性となった再燃がんには，がん化学療法を含め有効な治療法はなく，患者の症状に対する緩和治療が主体となる．骨転移による疼痛に対しては局所的であれば前述の放射線治療が有効であるが，全身に及ぶ場合はモルヒネによるコントロールが必要となる．

再燃後，前立腺原発巣の増大による排尿障害に対しては，姑息的に経尿道的前立腺切除を行うこともある．

ケアのポイント

再燃後の生存期間は約1年～1年半と他の部位のがんに比べ病悩期間が長く，完全な疼痛のコントロールをめざすとともに，患者の精神的苦痛も十分にケアすることが肝要である．

引用・参考文献

1）日本泌尿器科学会，日本病理学会編：泌尿器科・病理 前立腺癌取扱い規約．第3版，金原出版，2001.

2）木原　健：前立腺特異抗原(PSA)の臨床的意義．クリニカ，25(6)：54～58，1998.

3）Benson, M.C., et al.：Use of prostate specific antigen density to enhance predictive value of intermediate levels of serum prostate specific antigen. J.Urol., 147：817～821, 1992.

4）Christensson, A., et al.：Serum prostate specific antigen complexed to α_1 antichymotrypsin as an indicator of prostate cancer. J.Urol., 150：100～105, 1993.

5）Fowler, J.E., et al.：Experience with radical prostatectomy and radiation therapy for localized prostate cancer at a veterans affairs medical center. J.Urol., 153：1026～1031, 1995.

（木原　健）

13 精巣腫瘍

testicular tumor

精巣腫瘍とは

精巣腫瘍自体は比較的まれな疾患で(1人/10万人．尿路悪性腫瘍の3％)，しかもアジアやアフリカでは欧米(4～5人/10万人)と比べてさらにその発生率は低い．

好発年齢に3つのピークがあり，組織型も異なる(0～4歳，20～40歳の大きなピークと，50～60歳に小さなピークがある)．精巣腫瘍の好発年齢は三峰性である．

①乳幼児期(0～10歳)：卵黄嚢腫瘍，奇形腫が多い．

②青壮年期(20～40歳)：精上皮腫，胎生期がんが多い．

③老年期(50～60歳以上)：悪性リンパ腫，精母細胞性セミノーマ

停留精巣では正常精巣に比べて20～50倍の頻度(精巣固定術を行ってもその頻度は変わらない)で精巣腫瘍が発生するといわれている．

病理

精巣腫瘍の組織学的分類を表3-36に示す．

セミノーマ(seminoma)は定型的(typical)セミノーマ，退形成性(anaplastic)セミノーマ，精母細胞性(spermatocytic)セミノーマに分類される．

①精上皮腫(セミノーマ；seminoma)

通常，セミノーマというと定型的セミノーマをさし，セミノーマの約90%を占める．全精巣腫瘍の40%を占め，発症年齢のピークは20～50歳代で10歳以下はまれである．約60%が単一組織の腫瘍として，残りの40%が混合型として，他の成分をもっている．

転移はリンパ行性であることが多いが，予後は良好で，5年生存率は90%以上である．精母細胞性セミノーマは，セミノーマの約10%を占めるにすぎないが，60歳以降に多く，転移はまれで予後は良好である．同様に，高齢者に発症しやすい精巣腫瘍に悪性リンパ腫がある．

②非精上皮腫(非セミノーマ；nonseminoma)

- **胎児性がん(embryo nalcarcinoma)**：青壮年期に発症ピークがみられ，リンパ行性転移が多い．予後は不良，セミノーマに次いで多い．
- **卵黄嚢腫瘍(yolksactumor)**：乳児期に発症のピークがみられ，この場合単一組織型のことが多い．α-フェトプロテイン(AFP)を分泌するので診断に有用である．
- **絨毛がん(choriocarcinoma)**：産婦人科で重要な腫瘍が精巣にもできる．分泌するホルモンはもちろんhCGで，単一組織型を示すことはまれで，血行転移しやすく，予後は最悪である．
- **奇形腫(teratoma)**：3つの亜型に分けられる．成熟型(とくに小児発症のもの)は良性のことが多く，ほかに未熟型，悪性化型があり，悪性の場合が多い．
- **多胎芽腫(polyembryoma)**：非常にまれである．この多くは胎児性がんや奇形腫に合併し，予後は良好である．同様に，高齢者に発症しやすい精巣腫瘍に悪性リンパ腫がある．

＊

精巣腫瘍のうちとくに悪性度の高いものは，絨毛がん，胎児性がんで，転移症状が初発症状のことも多い．表3-37に日本泌尿器科学会病期分類を示す．

症状

陰嚢内容の無痛性腫瘤を初発症状とすることが多い．はげしい痛みを伴うことはまれで，不快感があることがある．胎児性がんや絨毛がんは早期から血行性転移をしやすいため，腹部腫瘤，腰痛といった転移症状が初発となることがある．

診断

表3-36　精巣腫瘍の組織学的分類

胚細胞腫瘍(germ cell tumor)
A. 精細管内胚細胞腫瘍(intratubular germ cell neoplasia)
B. 単一組織型(tumors of one histological type)
　1) 精上皮腫セミノーマ(seminoma)
　2) 精母細胞性セミノーマ(spermatocytic seminoma)
　3) 胎児性がん(embryonal carcinoma)
　4) 卵黄嚢腫瘍(yolk sac tumor)
　5) 絨毛性腫瘍(trophoblastic tumor)
　　①絨毛がん(choriocarcinoma)
　　②placental site trophoblastic tumor
　6) 奇形種(teratoma)
　　①成熟(mature)
　　②未熟(immmature)
　　③悪性化(with malignant transformation)
　7) 多胎芽腫(polyembryoma)
C. 複合組織型(tumors of more than one histological type)

(日本泌尿器科学会，日本病理学会編：泌尿器科・病理 精巣腫瘍取扱い規約，第2版，p.67～72，金原出版，1997．より作成)

表3-37　日本泌尿器科学会病期分類(1997)

病期Ⅰ：転移を認めず
病期Ⅱ：横隔膜以下のリンパ節転移にのみ転移を認める
　ⅡA：後腹膜転移巣が長径5cm未満のもの
　ⅡB：後腹膜転移巣が長径5cm以上のもの
病期Ⅲ：遠隔転移
　ⅢO：腫瘍マーカーが陽性であるが，転移部位を確認しえない
　ⅢA：縦隔または鎖骨リンパ節(横隔膜以上)に転移を認めるが，その他の遠隔転移を認めない
　ⅢB：肺に遠隔転移を認める
　　B1：いずれかの肺野で転移巣が4個以下で，かつ長径が2cm未満のもの
　　B2：いずれかの肺野で転移巣が5個以上，または長径が2cm以上のもの
　ⅢC：肺以外の臓器(脳，肝，骨など)に遠隔転移を認める

(日本泌尿器科学会，1997.)

①超音波検査

精巣腫瘍と陰嚢水腫の鑑別にはきわめて有効である．陰嚢内に実質腫瘍を示す低エコー像や不規則なエコー像を認めれば，ほぼ精巣腫瘍である．

②CT検査

後腹膜リンパ節の診断には不可欠である．また，肺や縦隔の転移に対しても必要となる．

③腫瘍マーカー

- AFP：卵黄嚢腫瘍が代表的だが，胎児性がんや奇形がんでも検出されることがある(セミノーマや絨毛がんの単一組織型では原則として検出されない)．AFPの理論的半減期は5～7日であり，精巣摘除後の病期判定や化学療法の効果判定に有効である．
- β-hCG：絨毛がんで上昇する．理論的半減期は，24～36時間である．

治療

治療方針は病理学的分類と病期分類によって大きく異なってくる．まず，高位除睾術を行い，原発巣の病理学的診断を確定するとともに，CT検査などで病期を決定する．セミノーマは，放射線感受性が高いため，初期のステージでは放射線治療の役割が大きい．非セミノーマに対しては，シスプラチンを中心とした化学療法が有効である．実際に行われることが多い治療の流れを図3-43に示した．

精巣腫瘍で化学療法が適応となるのは，後腹膜リンパ節転移や遠隔転移を認めるステージⅡ以上のものに対してである．

1980年代は，PVB療法(シスプラチン，ビンクリスチン，塩酸ブレオマイシン)およびVAB-6療法(ビンブラスチン，アクチノマイシンD，シクロホスファミド，塩酸ブレオマイシン，シスプラチン)が主であったが，現在ではBEP療法(シスプラチン，エトポシド，塩酸ブレオマイシン)が標準的である．本法による完全寛解率は50～70%である．

この一次化学療法でも腫瘍マーカーが陰性化しない症例や，リンパ節郭清標本にがん組織が認められた場合は，VIP療法(シスプラチン，エトポシド，イホスファミド)を中心とした二

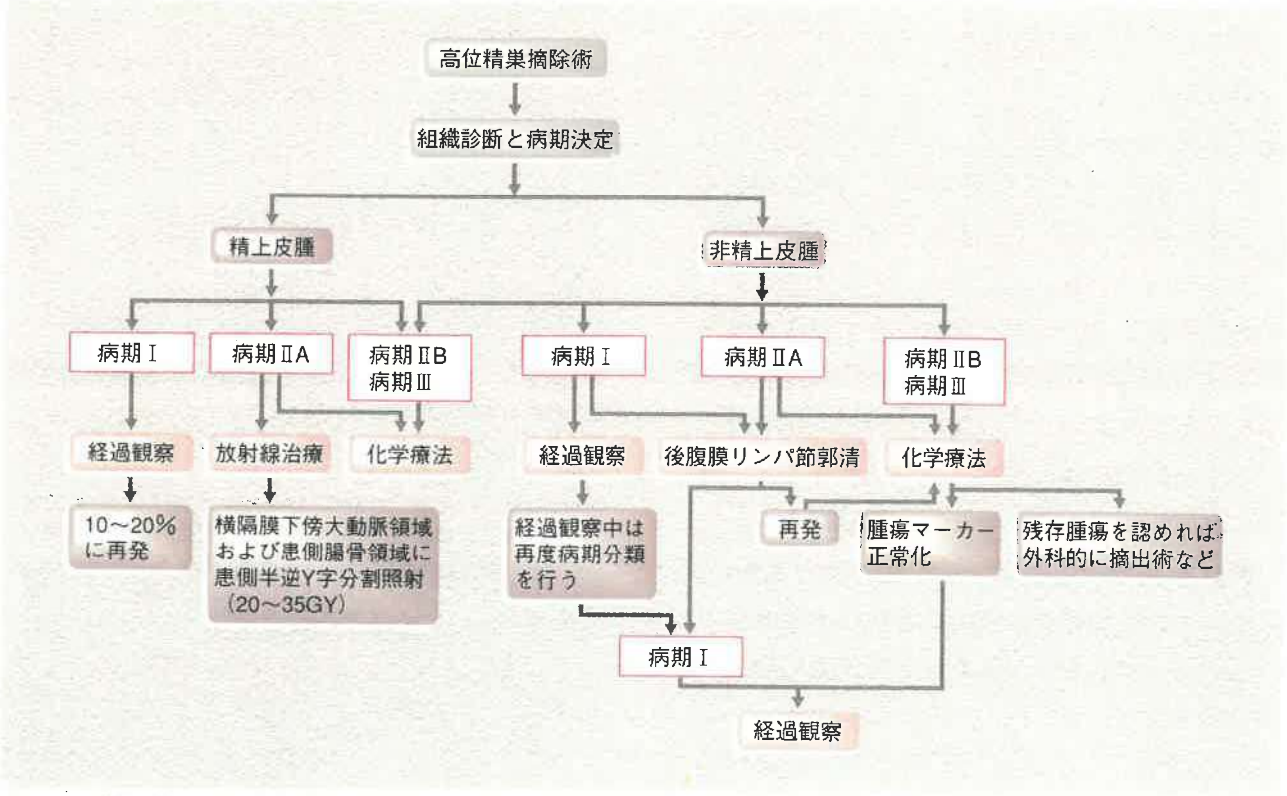

図3-43　精巣腫瘍の治療計画

次化学療法を行う．これらで80%前後の精巣腫瘍は寛解し，残りの20%が難治性ということになる．

ケアのポイント

難治例に対しては，80年代までは有効な治療法がなかったが，現在では，カルボプラチンとエトポシドを中心とした超大量化学療法が試みられている．この場合，骨髄抑制に対しては末梢血幹細胞移植の併用で対応する．

引用・参考文献

1）日本泌尿器科学会・日本病理学会編：泌尿器科・病理 精巣腫瘍取扱い規約．第2版，金原出版，1997.

2）吉田　修編：ベッドサイド泌尿器科学 診断・治療編．改訂第3版，南江堂，2000.

（古賀祥嗣）

14 尿道腫瘍

urethral tumor

男性の尿道腫瘍には良性のポリープ，尿道尖形コンジローマ，乳頭腫などのほかに，悪性のものとして尿道がんがある．尿道がんは中年以降に好発するが，疾患としてはまれである．陰茎がんも，比較的まれな腫瘍である．

女性の良性尿道腫瘍には尿道カルンクルがある．悪性のものとしては，男性同様に尿道がんがある．

尿道カルンクル

urethral caruncle

中年以降の女性に比較的よくみられる尿道の良性腫瘍である．尿道出血を主訴として来院することが多い．外尿道口近くの尿道後壁に発生することが多く，小豆大あるいは示指頭大である．表面は平滑で，赤紅色を示す軟らかい腫瘤としてみられ，この場合は視診のみで診断できる．治療は，電気凝固を行ったり，外科的に切除したりする．

陰茎がん

penilecarcinoma

男性尿路性器悪性腫瘍の数%を占める比較的まれな疾患である．好発年齢は50～60歳前後である．包茎に多くみられ，陰茎がんの包茎合併率は70～97%という報告もある．これは包茎では恥垢がたまりやすく，その慢性的刺激が発がんに作用すると考えられている．最近の報告では，ヒトパピローマウイルスも原因の1つと考えられるようになってきている．

好発部位は亀頭および冠状溝で，紅斑や小丘疹から始まり，発育するに従い，頭型（乳頭状に増殖する），潰瘍型（浸潤していく傾向が強い），結節型（硬結をつくる）というかたちをとる．自覚症状として痔痛，排尿痛，瘙痒感，尿線細小が出現する．組織学的には95%以上が扁平上皮がんである．

陰茎は白膜やバック（Buck）筋膜で覆われているため，腫瘍が海綿体に浸潤することは比較的少なく，むしろ筋膜の薄い亀頭部から侵入しやすくなっており，血行性転移することはまれで，主にリンパ行性に鼠径リンパ節に転移する．

分類

表3-38にTNM分類を示す．

治療

初期の病期の症例に対しては，塩酸ブレオマイシン軟膏の塗布やレーザー照射などの保存的治療などが行われるが，それ以外の場合は，陰

胱尿管逆流現象の有無，尿道の状態を観察する．腰椎から仙骨にかけての変化(二分脊椎，仙骨形成不全の有無)もあわせてみる．造影と同時に膀胱内圧測定を行うと逆流による内圧の変化も直接確認しながら検査可能である．

④静脈性腎盂造影，超音波検査

上部尿路の形態および膀胱形態を確認する．

⑤臨床症状

排尿回数，排尿時間，排尿状態(尿勢，腹圧性排尿の有無など)を把握し，排便，下肢運動機能の評価を行う．神経学的評価として肛門反射，球海綿体反射，挙睾筋反射を行う．

治療

残尿，尿失禁，尿路感染，二次的な腎機能障害の状態を十分に把握し，さらに日常生活，社会生活に不自由しないような治療計画，方針を立てる．また，腹圧排尿でも残尿がなく排尿できるのであれば抗コリン薬を投与し，自排尿で管理する．

残尿量が多い場合は，無抑制収縮を抑える目的で抗コリン薬を投与し，間欠的自己導尿法を指導する．

逆に膀胱容量が減少し膀胱内圧は高く上部尿路に水腎水尿管症がある場合は，膀胱拡大術，膀胱皮膚瘻，一時的には尿道バルンカテーテルを留置する．

また，尿道括約筋機能の低下による尿失禁に対しては頸部吊り上げ術，内尿道口へのコラーゲン注入など，尿失禁に対する外科的処置を行い，間欠的自己導尿法を行う．

ケアのポイント

患者一人ひとりの障害の程度，合併症が異なるためそれぞれの病態を十分に把握する．そのうえで患者の日常生活，社会生活上の悩み，苦労を理解し，患者個々の家庭環境，社会環境にあった尿路管理計画を立てる．その際には間欠的自己導尿法の意義や手技を十分理解したうえで指導する．

引用・参考文献

1）Campbell,M.F., et al. ed.：Urology. W.B.Saunders, 1970.

2）大島博幸ほか編：エッセンシャル泌尿器科学．第6版，医歯薬出版，1995.

(家後理枝)

17 陰嚢内疾患

scrotum disease

陰嚢水腫

hidrocele testis

病態生理

精巣固有鞘膜腔内に漿液が貯留した状態である．原因不明の特発性陰嚢水腫と陰嚢内の炎症，外傷，腫瘍による症候性陰嚢水腫とがある．ほとんどが成人例(20歳以上)で，原因がはっきりしない特発性が多い．

小児例は胎生期に精巣の先導として下降した腹膜鞘状突起が閉鎖せず，腹腔と交通している交通性陰嚢水腫であり，自然消失することが多い．ほかに精索に沿った腹膜鞘状突起内に漿液が貯留する精索水腫，内容液に精子を含む精液瘤などがある．

症状

陰嚢の腫大を認めるが，陰嚢の皮膚は円滑で炎症所見(発赤，浮腫，圧痛)はない．自発痛も

ないが腫大した陰嚢により歩行，坐位での違和感，鈍痛を認める．

検査，診断

診察により陰嚢の透光性を調べる．不明なときは超音波検査，CT検査，腫瘍マーカーの確認を行う．鼠径ヘルニア，精巣腫瘍との鑑別診断が必要である．

治療

小児例では自然消失の可能性もあり，将来的に造精能に影響がないとされているため，しばらく経過観察を行う．就学時に社会的適応から外科的治療を行うことがある．手術方法は鼠径ヘルニアの術式に準じる．

成人例では炎症，腫瘍，外傷によるものは原因疾患の治療を行う．貯留した漿液を穿刺吸引するが2～3か月でもとの大きさまで再度腫大する．成人例で穿刺吸引のみで自然消退する例はほとんどない．

外科的に行われる陰嚢水腫根治術術式は，鞘膜を切除するバーグマン(Bergmann)法と鞘膜を反転させるウィンケルマン(Winkelmann)法の2種類が代表的である(第5章「陰嚢水腫，精索水腫の手術」，p.333参照)．

炎症による場合は精巣上体を摘出することがある．精索水腫，精液瘤に関しても穿刺吸引で保存的に治療することが多いが，消退困難であり摘出術が必要となる．

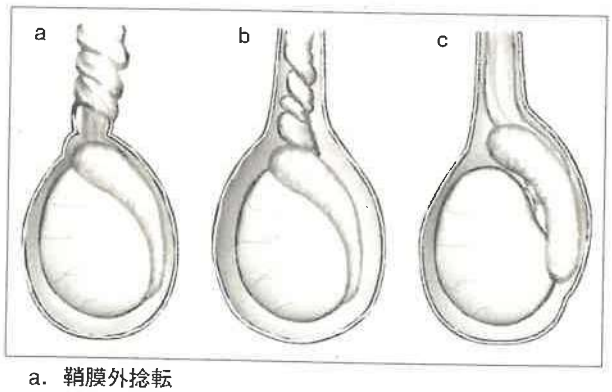

a．鞘膜外捻転
b．鞘膜内捻転(bell-clapper defomity)
c．精巣・精巣上体間の接合不良による捻転
(生駒文彦監：小児泌尿器科学書．p.437，金原出版，1998.)

図3-47　精巣捻転の分類

ケアのポイント

陰嚢内漿液貯留の確認は懐中電灯や超音波検査によって行う．穿刺後の創部処置は不要で，翌日からの消毒，創部保護は必要ない．

穿刺当日は入浴を避け，急激な陰嚢腫大，発熱，疼痛出現時は受診するよう指導する．

精巣捻転
torsion of testis

病態生理

精索を軸にして精巣，精巣上体が回転して起こる．精索が捻転することで精巣，精巣上体への血行が障害され，放置(発症から48時間以上)されれば精巣は壊死に陥る．

原因として精巣鞘膜腔の異常開大，精巣導帯の欠損あるいは過長，精巣・精巣上体の接合不全，精索の過長あるいは弛緩などがあげられる．鞘膜の付着状態から鞘膜内捻転と鞘膜外捻転に分類される(図3-47)．

乳児期と前思春期にみられるが前思春期が多く，鞘膜内捻転が主である．乳児期は鞘膜外捻転が多い．

症状

陰嚢部から下腹部にかけ急激に発症する激痛がみられる．睡眠中に突然発症することが多い．悪心・嘔吐を伴い，ときにショック状態となる．

陰嚢局所は発赤・腫脹し，強い圧痛を認める．自発痛も著明である．

検査，診断

陰嚢部の診察により診断できることが多い．精索が短くなっているため健側より陰嚢内容が挙上している．精巣を挙上すると痛みが増悪するプレーン(Prehn)徴候がみられる．超音波検査での血流確認(ドプラー法)，核医学検査での血流シンチグラムなどで精巣への血流の有無を確認する．

鑑別診断としては急性精巣炎，急性精巣上体

Nursing Selection⑧ 腎・泌尿器疾患

2003年5月31日　初　版　第1刷発行
2012年5月10日　初　版　第10刷発行

監　修　東間　紘／宝塚市立病院看護部
発行人　影山　博之
編集人　中村　友子

発行所　株式会社 学研メディカル秀潤社
〒141-8414 東京都品川区西五反田 2-11-8
発売元　株式会社 学研マーケティング
〒141-8415 東京都品川区西五反田 2-11-8

ＤＴＰ　マウスワークス
印刷所　壮光舎印刷株式会社
製本所　株式会社若林製本工場

この本に関する各種お問い合わせ先
【電話の場合】
● 編集内容については Tel 03-6431-1237（編集部直通）
● 在庫，不良品（落丁，乱丁）については Tel 03-6431-1234（営業部直通）
【文書の場合】
● 〒141-8418 東京都品川区西五反田 2-11-8
学研お客様センター『Nursing Selection⑧腎・泌尿器疾患』係

©H.Toma,Takaraduka City Hospital Depertment of Nursing 2003.
Printed in Japan
● ショメイ：ナーシングセレクション⑧/ ジン・ヒニョウキシッカン
本書の無断転載，複製，頒布，公衆送信，翻訳，翻案等を禁じます．
本書を代行業者等の第三者に依頼してスキャンやデジタル化することは，たとえ個人や家庭内の利用であっても，著作権法上，認められておりません．
本書に掲載する著作物の複製権・翻訳権・上映権・譲渡権・公衆送信権（送信可能化権を含む）は株式会社学研メディカル秀潤社が管理します．

JCOPY 〈（社）出版者著作権管理機構委託出版物〉
本書の無断複写は著作権法上での例外を除き禁じられています．複写される場合は，そのつど事前に，（社）出版者著作権管理機構（電話 03-3513-6969，FAX 03-3513-6979，e-mail: info@jcopy.or.jp）の許諾を得てください．